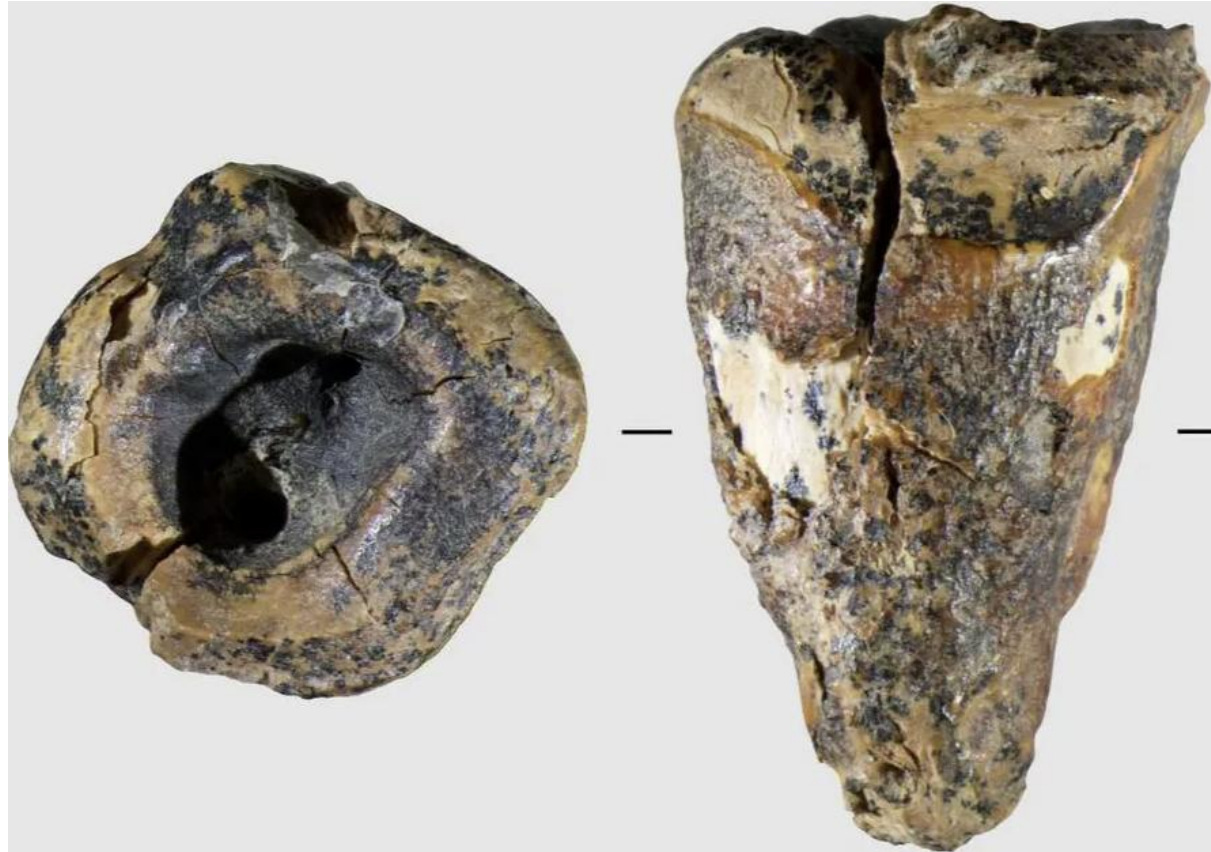

Il y a 60.000 ans, Néandertal soignait-il déjà les caries dentaires ?

Par Vincent Bordenave (dans Le Figaro – 17 mai 2026)

Cette dent vieille de 60.000 ans a été traitée à cause d'une carie.



Cette dent vieille de 60.000 ans a été traitée à cause d'une carie. Zubova et al., 2026, PLOS One, CC-BY 4.0 (<https://creativecommons.org/licenses/by/4.0/>)

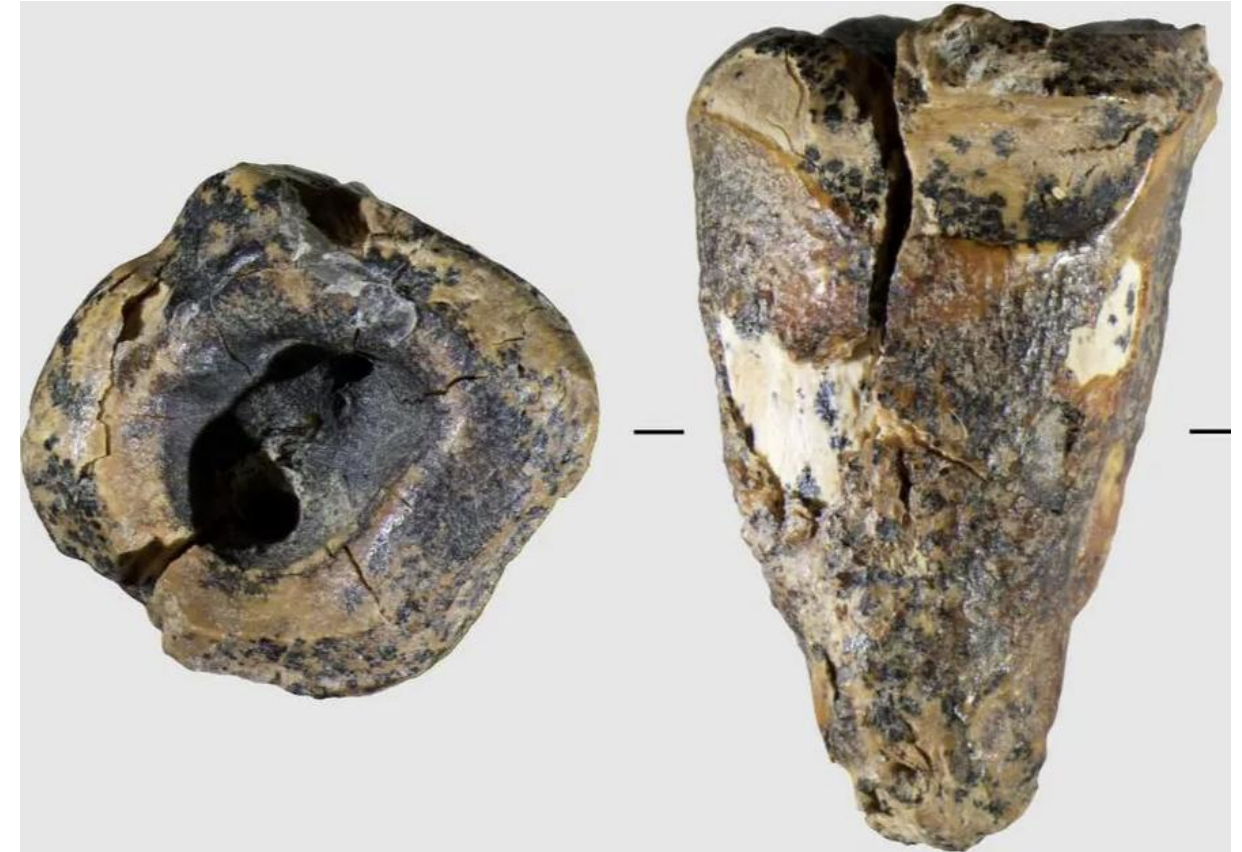
Une dent découverte dans une grotte de Russie porte les traces d'une hypothétique intervention pour soulager une douleur aux dents. Cela repousserait de 50.000 ans l'apparition de ce type de soin.

Il n'y a rien de plus douloureux qu'un mal de dents. La douleur est continue, insupportable. Elle lance sans répit, empêche de réfléchir, de parler, d'agir. Si la multiplication des apports en

60,000 years ago, did Neanderthal treat-cavities in teeth already?

By Vincent Bordenave (in Le Figaro – May 17, 2026)

This 60,000-year-old tooth was treated due to a cavity.



This 60,000-year-old tooth was treated due to a cavity. Zubova et al., 2026, PLOS One, CC-BY 4.0 (<https://creativecommons.org/licenses/by/4.0/>)

A tooth discovered in a cave in Russia shows signs of a hypothetical intervention to relieve tooth pain. This would push back the appearance of this type of care by 50,000 years.

There is nothing more painful than a toothache. The pain is constant, unbearable. It strikes without respite, preventing one from thinking, speaking, or acting. If the increase in sugar intake over the past decades has contributed to deteriorating

sucre au cours des dernières décennies a contribué à détériorer notre santé bucco-dentaire, les caries sont une menace qui plane sur l'humanité depuis des centaines de milliers d'années. Une nouvelle étude publiée dans la revue PLOS One relate une tentative supposée de traitement invasif d'une carie sur une dent de Néandertalien vieille d'environ 59 000 ans. Une équipe d'archéologues russes y décrit en effet des traces de forage au moyen d'une pointe de pierre, qui pourraient correspondre à une véritable « pulpotomie » (éviction de la pulpe dentaire) destinée à soulager la douleur. C'est la première fois que de telles pratiques seraient attestées pour une autre espèce qu'Homo sapiens, et cela repousserait d'au moins 50 000 ans la plus ancienne intervention bucco-dentaire connue.

Jusqu'ici, les plus anciennes interventions dentaires complexes connues remontaient à 7500 et 9000 ans, en Italie et au Pakistan, avec des caries grattées ou forées mécaniquement puis comblées par des dépôts de résine ou de cire d'abeille interprétés comme des formes de « plombage » rudimentaires destinées à soulager la douleur. Ici, la technique semble un peu moins sophistiquée, puisque aucun matériau de comblement n'a été détecté dans la cavité. « Le geste médical consisterait uniquement à creuser la dent pour tuer le nerf et mettre fin à la douleur », commente Clément Zanolli, paléanthropologue à l'Université de Bordeaux.

Un trou profond au centre de la dent s'étendant jusqu'à la pulpe

La dent en question est une molaire isolée découverte dans la grotte de Chagyrskaya, en Russie, et vieille d'environ 59 000 ans. Elle appartenait à un Néandertalien, ce cousin de l'homme moderne qui occupait une partie de l'Eurasie jusqu'à il y a environ 40 000 ans. Les archéologues ont constaté au centre de la dent un trou profond s'étendant jusqu'à la pulpe.

« Nous avons été intrigués par la forme inhabituelle de la concavité sur la surface masticatoire de la dent »

sugar has contributed to deteriorating our oral health, cavities have been a threat hanging over humanity for hundreds of thousands of years. A new study published in the journal PLOS One recounts a presumed attempt at invasive treatment of a cavity on a Neanderthal tooth approximately 59,000 years old. A team of Russian archaeologists indeed describes traces of drilling with a stone point, which could correspond to a genuine "pulpotomy" (removal of the dental pulp) aimed at relieving pain. This is the first time such practices would be documented for a species other than Homo sapiens, pushing back the earliest known dental intervention by at least 50,000 years.

Until now, the oldest known complex dental interventions dated back to 7,500 and 9,000 years in Italy and Pakistan, involving cavities that were scraped or mechanically drilled and then filled with deposits of resin or beeswax interpreted as forms of rudimentary "filling" intended to relieve pain. Here, the technique appears somewhat less sophisticated, as no filling material has been detected in the cavity. "The medical gesture would consist solely of drilling the tooth to kill the nerve and end the pain," comments Clément Zanolli, a paleoanthropologist at the University of Bordeaux.

A deep hole in the center of the tooth extending to the pulp

The tooth in question is an isolated molar discovered in the Chagyrskaya cave in Russia, and is approximately 59,000 years old. It belonged to a Neanderthal, this cousin of modern humans who occupied part of Eurasia until about 40,000 years ago. Archaeologists found a deep hole in the center of the tooth extending to the pulp.

"We were intrigued by the unusual shape of the cavity on the chewing surface of the tooth"

explique, dans un communiqué, la paléoanthropologue Alisa Zubova, de l'Académie des sciences de Russie, première autrice de ces travaux.

Elle différait de la morphologie normale de la chambre pulpaire et ne correspondait pas au schéma typique des lésions carieuses observées chez Homo sapiens. De plus, des rayures nettement visibles suggéraient que la concavité n'était pas le résultat d'un dommage naturel, mais d'actions intentionnelles.

Pour comprendre comment cette cavité avait pu se former, les chercheurs ont mené des expériences sur trois dents humaines modernes, percées avec une pointe de pierre semblable aux outils mis au jour dans la grotte de Chagyrskaya. « La comparaison des traces microscopiques sur le spécimen néandertalien avec celles obtenues expérimentalement a révélé une correspondance nette, ajoute l'une des autrices, Lydia Zotkina. Ces résultats montrent que le forage d'une lésion carieuse à l'aide d'un outil lithique fin et pointu est parfaitement efficace, permettant une élimination rapide des tissus dentaires endommagés. »

La présence de sillons laissés par des cure-dents

Pour les auteurs, cette découverte représente à ce jour la plus ancienne preuve au monde d'un traitement dentaire réussi. « Les lésions observées sur la dent de Néandertalien de Chagyrskaya indiquent non seulement une ablation pulpaire intentionnelle, mais aussi une usure antemortem, qui n'aurait pu se développer que si l'individu avait continué à utiliser cette dent de son vivant. Nous avons également identifié des zones de déminéralisation où des vestiges de caries étaient préservés, ce qui confirme que la concavité était liée à un « traitement », écrivent-ils.

En plus de ce trou, les scientifiques décrivent la présence de sillons laissés par des cure-dents sur le côté de la dent, ce qui, pour eux, attesterait d'un soin particulier apporté à la denture. « De telles traces de "cure-dents", de petits sillons creusés

explains, in a statement, paleoanthropologist Alisa Zubova from the Russian Academy of Sciences, the lead author of this work.

It differed from the normal morphology of the pulp chamber and did not correspond to the typical pattern of carious lesions observed in Homo sapiens. Moreover, clearly visible striations suggested that the concavity was not the result of natural damage but rather of intentional actions.

To understand how this cavity could have formed, researchers conducted experiments on three modern human teeth, drilled with a stone tip similar to the tools uncovered in the Chagyrskaya cave. "The comparison of the microscopic traces on the Neanderthal specimen with those obtained experimentally revealed a clear match," adds one of the authors, Lydia Zotkina. "These results show that drilling a carious lesion using a fine, sharp lithic tool is perfectly effective, allowing for the rapid removal of damaged dental tissues."

The presence of grooves left by toothpicks

According to the authors, this discovery represents the oldest evidence in the world of a successful dental treatment to date. "The lesions observed on the Neanderthal tooth from Chagyrskaya indicate not only intentional pulp removal but also ante-mortem wear, which could only have developed if the individual continued to use this tooth during their lifetime. We also identified areas of demineralization where traces of cavities were preserved, confirming that the concavity was related to a 'treatment,'" they write.

In addition to this hole, scientists describe the presence of grooves left by toothpicks on the side of the tooth, which, for them, would attest to a particular care given to the teeth. "Such traces of 'toothpicks', small grooves carved

entre deux dents par l'usage répété d'une brindille, sont bien connues chez différents hominidés et même chez les grands singes actuels, rappelle Clément Zanolli. C'est très commun et ce n'est pas propre aux humains. »

Pour les auteurs, l'ensemble de ces indices prouverait que les Néandertaliens étaient capables d'identifier la source de la douleur, de déterminer comment la traiter, de faire preuve de la dextérité manuelle nécessaire à une intervention efficace et d'endurer un traitement douloureux pour éviter des souffrances futures. « Je n'ai pas trop d'interrogations sur la capacité des Néandertaliens à identifier la source de la douleur, juge Clément Zanolli. En revanche, dans ce cas précis, j'ai un doute sur la solidité de la conclusion. Il y a certes des stries à l'intérieur de la dent qui peuvent correspondre à l'utilisation d'un outil. Autant certains sillons correspondent probablement à l'usage de cure-dents, mais d'autres marques externes, non discutées, pourraient tout aussi bien relever de processus taphonomiques, c'est-à-dire de marques liées à l'enfouissement et à l'histoire postérieure de la dent. »

between two teeth through the repeated use of a twig, are wellknown among different hominids and even among current great apes, reminds Clément Zanolli. It is very common and not exclusive to humans. »

According to the authors, all these indicators would prove that Neanderthals were capable of identifying the source of pain, determining how to treat it, demonstrating the manual dexterity necessary for an effective intervention, and enduring a painful treatment to avoid future suffering. "I don't have too many questions about the ability of Neanderthals to identify the source of pain," says Clément Zanolli. "However, in this specific case, I have doubts about the strength of the conclusion. There are certainly striations inside the tooth that may correspond to the use of a tool.

While some grooves likely correspond to the use of toothpicks, other external marks that are not discussed could just as easily be due to taphonomic processes, meaning marks related to burial and the subsequent history of the tooth."